

## HUVUDPUNKTER

- En hög lyckandefrekvens kan förväntas när varje steg i den endodontiska behandlingen utförs på ett adekvat sätt:
- Tandens isoleras med kofferdam och ett aseptiskt arbetsfält upprätthålls under hela behandlingen för att förhindra kontaminering.
- Kavumpreparationen utformas korrekt och tillåter en rak insättningsriktning för rotkanalsinstrumenten.
- Instrumenteringen utförs under samtidig användning av kemiskt aktiva spolvätskor vilket avlägsnar mikroorganismer och löser upp nekrotisk vävnad.
- Rotkanalerna försluts med en tät rotfyllning till adekvat längd, och den slutliga restaureringen utföres så snart som möjligt.

## FÖRFATTARE

Victoria Dawson, Lecturer, DDS, PhD, Department of Endodontics, Faculty of Odontology, Malmö University, Malmö, Sweden. ORCID: 0000-0003-4332-7962

Elisa Kristin Arnarsdóttir DDS, MSc, Private Practice in Reykjavik, Iceland, Faculty of Odontology, University of Iceland, Reykjavik, Iceland. ORCID: 0000-0001-6400-5730

Leona Malmberg Lecturer, Senior Consultant, DDS, Department of Endodontics, Faculty of Odontology, Malmö University, Malmö, Sweden. ORCID: 0000-0002-8105-6000

Homan Zandi, assistant professor, DDS, PhD, Department of Endodontics, Institute of Clinical Dentistry, University of Oslo, Oslo, Norway. ORCID: 0000-0002-0972-7148

Merete Markvart, associate professor, DDS, PhD. Research area Cariology and Endodontics, Section of Clinical Oral Microbiology, Department of Odontology, University of Copenhagen, Copenhagen, Denmark. ORCID: 0000-0002-9524-9233

Korresponderande författare: Victoria Dawson. E-mail: Victoria.Dawson@mau.se.

Akcepterad för publicering och referensgranskad: 06.08.2022

Dawson V, Arnarsdóttir EK, Malmberg L, Zandi H, Markvartd M. Optimera ditt behandlingsresultat. Nor Tannlegeforen Tid. 2023; 133: 108-13.

Nyckelord: endodonti, pulpasjukdomar, periapikal parodontit, tandrestaurering, behandlingsresultat

# Optimera ditt behandlingsresultat

Victoria Dawson, Elisa Kristin Arnarsdóttir, Leona Malmberg, Homan Zandi och Merete Markvartd

Ett lyckat resultat av en endodontisk behandling är starkt förknippat med väl utförda behandlingsmoment, från att arbeta aseptiskt till den slutliga permanenta restaureringen. En korrekt utformad kavumpreparation, som tillåter en rak insättningsriktning för rotkanalsinstrumenten, är en förutsättning för att de efterföljande momenten ska kunna genomföras på bästa sätt. Efter att man har skapat åtkomst till rotkanalerna, fastställs arbetslängden med elektronisk apexlokalisator i kombination med röntgen, vilket lämpligen görs efter koronal vidgning. Därefter instrumenteras rotkanalerna; i de flesta fall kan roterande eller reciperande Ni-Ti instrument användas. Instrumenteringen utförs under samtidig användning av antimikrobiell spolvätska i kanalen, vanligtvis natriumhypokloritlösning med låg koncentration. Efter den kemomekaniska behandlingen är nästa viktiga steg att rotfylla kanalerna. En rotfyllning som är av god kvalitet, det vill säga som slutar inom 2 mm från röntgenologiskt apex och är utan otätheter, har signifikant betydelse för ett lyckat behandlingsresultat medan material och tekniker verkar vara av mindre betydelse. Slutligen bör tanden restaureras så snart som möjligt efter rotfyllning, för att förhindra fraktur och reinfektion. Förutsatt att samtliga behandlingsmoment har blivit väl utförda, under aseptiska förhållanden, kan en hög lyckandefrekvens förväntas.

Endodontisk behandling syftar till att förhindra eller eliminera infektion i rotkanalerna och apikal parodontit (AP). En lyckad behandling, ur klinikerns perspektiv, definieras vanligtvis som frånvaro av kliniska tecken och symptom samt normala periapikala förhållanden på röntgen. För patienten däremot, kan definitionen

på en lyckad rotbehandling vara att tanden finns kvar, är funktionell i bettet, och utan smärta.

Hög lyckandefrekvens (normala periapikala förhållanden) har rapporterats för tänder utan preoperativ AP (1-3) medan frekvensen är något lägre för tänder med AP (1, 4). Ett lyckat resultat av en endodontisk behandling är starkt förknippat med väl utförda behandlingsmoment, från att arbeta aseptiskt till den slutliga restaureringen. I dessa fall uppvisar de flesta apikala parodontiter tecken på läkning efter 1 år, medan oläkta fall kan följas i upp till 4 år för att ges tillräckligt med tid för läkning (5).

I den här artikeln kommer de olika momenten vid endodontisk behandling, inklusive deras betydelse för resultatet, att belysas.

### Aseptiskt arbetsätt

Endodontiska behandlingsprotokoll har till syfte att avlägsna mikroorganismer och förhindra introduktion av nya mikroorganismer i rotkanalsystemet. Introduktion av nya mikroorganismer i rotkanalen kan ske när aseptiken på olika sätt brister. Eftersom endodontiska patogener i huvudsak kommer från den orala mikrofloran måste tanden isoleras från munhålan med kofferdam, varefter desinfektion av tand, klammer och kofferdam bör ske (6). Dessutom bör alla material och instrument som används under rotbehandlingen vara steriliserade eller desinficerade. Guttaperkapoints ska till exempel desinficeras före användning med till exempel klorhexidinlösning, alkohol eller natriumhypoklorit (7,8).

En del rotkanalsinfektioner kan dock inte enkom härledas till patientens egen orala mikroflora, då hudkommensaler som *Cutibacterium acnes* och *Staphylococcus aureus* har identifierats i endodontiska infektioner (9,19). Det kan tyda på brister i aseptikrutinerna och att kontaminering skett. Att arbeta aseptiskt och sträva efter att bevara det rena rent är en viktig grundläggande princip vid endodontisk behandling. God handhygien är själva basen i detta aseptiska arbetsätt och det är viktigt att undvika att vidröra de delar av instrument och material som kommer i kontakt med rotkanalerna. Eftersom bakterieantalet har påvisats kunna vara signifikant förhöjt på handskar bör inte denna risk för kontaminering underskattas (11,12).

Varje åtgärd som vidtas för att skapa och upprätthålla aseptiska förhållanden under behandlingens gång är av stort värde och ökar möjligheten till ett framgångsrikt behandlingsresultat.

### Kavumpreparation och kanallokalisering

Målet med kavumpreparationen är att skapa insyn och tillgänglighet till samtliga kanaler och tillåta en rak insättningsriktning för rotkanalinstrumenten för att på bästa sätt kunna instrumen-

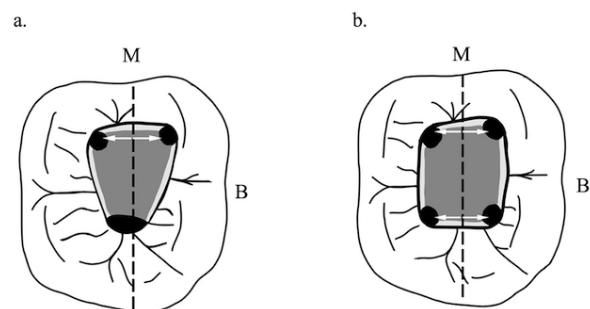
tera och rotfylla rotkanalerna. För att uppnå detta måste hela taket till pulparummet avlägsnas, all pulpavävnad tas bort och understödd tandsubstans avlägsnas (13). Trots att det är viktigt att behålla så mycket understödd tandstruktur som möjligt, kan en för försiktig kavumpreparation innebära att inte alla kanaler kan lokaliseras (14). Risken för iatrogena skador vid instrumenteringen ökar också om kavumpreparationen inte utförts korrekt (3,16-17).

Innan kavumpreparationen påbörjas ska karies och defekta fyllningar avlägsnas för att förhindra risk för kontamination under behandlingen, men också för att bättre kunna se eventuella sprickor i tanden. Dessutom bör tandens restaurerbarhet utvärderas.

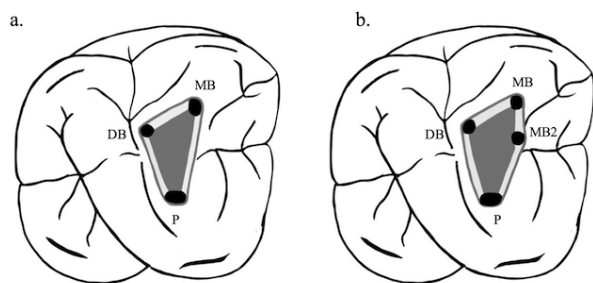
Kavumpreparationens utformning bestäms av pulparummets inre anatomi; dess form återspeglar tandens yttre form vid nivån av emalj-cementgränsen. Pulparummets konturer, position och avstånd från ocklusalytan bör bedömas utifrån preoperativa röntgenbilder. Tandens vinkel i bettet bör också utvärderas, så att borret kan vinklas i rätt riktning och minska risk för att perforationer sker.

Eftersom många av de tänder som behöver endodontisk behandling är kraftigt restaurerade kan det leda en fel om man använder den ocklusala anatomin som riktmärke när man ska skapa åtkomst till rotkanalerna. Det är därför ofta att föredra att använda anatomin vid emalj-cementgränsen som referenspunkt för att lokalisera pulparummet, som är centralt placerat i tanden i nivå med emalj-cementgränsen (18).

Symmetri är ett nyckelord vid kanallokalisering (18) (figur 1). Kanalmyningarna i flerkanaliga tänder är oftast belägna där väggar och golv möts i kavum och i ändarna av fårorna (fusionslinjerna) i kavumbotten. Vid kanallokalisering i molarer kan till exempel en tänkt linje dras mellan myningarna för att bilda molartriangeln



Figur 1. Underkäksmolarer (a, b) som exempel på rotkanalernas symmetriska placering. Kanalmyningarna är placerade på samma avstånd från en tänkt linje genom pulparummets golv i mesial-distal riktning (streckad linje), och ligger längst en vinkelrät linje mot den streckade linjen (vita pilar), med undantag för överkäksmolarer. Pulparummets golv är alltid mörkare än väggarna.



Figur 2. Vid kanallokalisering i överkäxsmolarer kan en tänkt linje dras mellan tandens kanalmyningar för att bilda molartriangeln (a). MB2 är vanligtvis placerad direkt på, eller strax mesialt om, en linje mellan MB och P kanalmyningar (b).

(figur 2a). Det är vanligt med en andra kanal i mesiobuccala roten (MB2) (19) och den är vanligtvis belägen direkt på, eller strax mesialt om, en linje mellan mesiobuccala och palatinala kanalmyningarna (figur 2b).

Den slutgiltiga utformningen av kavum beror på rotkanalernas placering och bör därför justeras och förfinas först efter hela pulpataket avlägsnats och alla kanaler hittats.

### Rotkanalsinstrumentering och fastställande av arbetslängd

Efter att man har skapat åtkomst till rotkanalssystemet kan den kemomekaniska behandlingen påbörjas. Målet är att mekaniskt avlägsna vital och/eller nekrotisk pulpavävnad, forma rotkanalerna på ett sätt så att rotkanalens centrum bibehålls, och underlätta ett optimalt flöde av spolvätska så att hela rotkanalssystemets yta rengörs, mekaniskt och/eller kemiskt. I de allra flesta fall kan roterande eller reciperande Ni-Ti-filsystem användas. Tack vare Ni-Ti-instrumentens flexibilitet kan flera av de svårigheter, som kan uppstå vid användning av instrument i rostfritt stål, undvikas (20).

Instrumenteringen kan delas in i fyra faser. Fas 1: Placera en handfil i rotkanalen/rotkanalerna och upprätta en glidbana av storlek 10-15. En glidbana förbättrar centreringen av de efterföljande instrument som används i kanalen. Fas 2: Koronal vidgning med roterande eller reciperande Ni-Ti-instrument för att möjliggöra en rak insättningsriktning (straight-line access); instrumentet förs i en rörelse uppåt och i kontakt med kanalväggen, vanligtvis mot linguala hyllan i fronttänder och bort från furkationen i premolarer och molarer, med endast ett minimalt apikalt tryck. En rak insättningsriktning innebär att en handfil når foramen apikale eller första kurvaturen utan böjning/onödig belastning, och risken för komplikationer vid instrumenteringen minskas. Nivån för den första koronala vidgningen kan variera beroende på hur böjda rotkanalerna är och bör stanna före kurvaturen för att undvika hack i kanalväggen.

Fas 3: Säkerställ en rak insättningsriktning med (hand) filar och bestäm fullständig arbetslängd med hjälp av en elektronisk apexlokalisator (EAL).

Den mest korrekta arbetslängden uppmäts efter koronal vidgning (21). Historiskt sett har arbetslängden bestämts med hjälp av taktill känsla och röntgenbilder. Att använda en EAL i kombination med röntgenbilder ger dock en mer korrekt uppskattning av arbetslängden, eftersom EAL tar hänsyn till de lokala anatomiska förhållandena apikalt såsom apikala konstriktioner, som inte är synliga på röntgenbilder. Fas 4: Slutlig apikal preparation där hela rotkanalens periferi bör omfattas. Rotkanalernas morfologi och dimension varierar (22) och det är därför viktigt att den slutliga filstorleken som väljs baseras på rotkanalens apikala dimension. Den apikala storleken bestäms med den första handfil som passivt når arbetslängden och är i kontakt med kanalväggarna vid denna nivå; från den första filens storlek ökas preparationen med 2-3 storlekar. T.ex. om filstorlek 20 tar emot i kanalväggarna på den fastställda arbetslängden, vidgas kanalen till storlek 35. Med den slutliga filen prepareras kanalen med crown-down; kanalen vidgas i koronal-apikal riktning tills filen når fastställd arbetslängd.

### Spolvätskor och rotkanalsinlägg

Instrumenteringen ska utföras parallellt med användning av en antimikrobiell spolvätska för att effektivt bekämpa rotkanalsinfektionen. Förutom att avdöda mikroorganismer, syftar spolningen också till att lösa upp biofilm, vital och nekrotisk pulpavävnad, avlägsna dentinspån och smear layer samtidigt som det inte bör orsaka någon skada på rotkanalsväggen eller de periradikulära vävnaderna (23, 24). Det finns dock ingen enskild spolvätska som har samtliga av dessa nödvändiga egenskaper. Flertalet spolvätskor har använts, såsom koksaltlösning, väteperoxid, jod, klorhexidin, och natriumhypoklorit (NaOCl)- som anses vara det bästa valet (24). NaOCl, i koncentrationer på 0,5-6 %, har goda antimikrobiella och vävnadsupplösande egenskaper (25). Genom att sänka pH ökar den bakteriedödande effekten, medan en höjning av pH ökar den vävnadsupplösande förmågan (26).

En liknande antibakteriell effekt och behandlingsresultat har visats för NaOCl med hög respektive låg koncentration, däremot är en lägre koncentration (0,5 - 1%) mindre vävnadsirriterande än högre koncentrationer (27). Effekten vid en låg koncentration kan kompenseras av att man spolrar mer och oftare. Det kan dock finnas en mättnadspunkt, över vilken volymsökningen inte längre ökar den desinficerande effekten (28). För att säkerställa utbyte av spolvätska med bra turbulent flöde bör en mindre sidoventilerad spolkanyl användas (gauge 30) i kanalen, inom 1 mm från instrumenteringsdjupet (29). Desinfektionen påverkas positivt av att

spolvätskan tillförs i riklig mängd och får verka under tillräcklig tid i rotkanalerna (30). Genom att aktivera NaOCl med ultraljud kan en ytterligare rengörande effekt uppnås; då spolvätskan sätts i rörelse ökas dess kontaktyta med rotkanalsväggarna, och via en kavitationseffekt kan biofilm, debris och smear layer lösas upp (31).

Under instrumenteringen bildas ett smear layer på rotkanalsväggarna vilket kan avlägsnas med lösningar såsom etylendiamintetraacetat (EDTA) eller citronsyra (24). Att omväxlande spola med NaOCl och EDTA rekommenderas inte eftersom det minskar klorrets antibakteriella effekt (23).

Inlägg i rotkanalerna med kalciumhydroxid syftar till att komplettera den antimikrobiella effekten av den kemomekaniska behandlingen, genom att eliminera eventuellt kvarvarande mikroorganismer i områden som inte är åtkomliga för instrumentering och spolvätskor (32). Endodontisk behandling vid ett behandlingstillfälle jämfört med flera tillfällen har emellertid, baserat på ett begränsat vetenskapligt underlag, uppvisat en likvärdig effekt på läkning av apikal parodontit och förekomst av postoperativ smärta (33). Mellan behandlinggångarna restaureras kaviteten med ett temporärt fyllningsmaterial, av maximal tjocklek, för att förhindra bakterieläckage (34).

### Rotfyllningsmaterial och rotfyllningstekniker

När man har uppnått målen med den kemomekaniska behandlingen är nästa väsentliga steg att rotfylla det preparerade utrymmet i rotkanalerna. Målen med rotfyllningen är att skapa en tät förslutning längs hela kanalutrymmet och därmed förhindra, både mikrobiella produkter att nå det periapikala området och läckage av vävnadsvätska in i rotkanalen, samt att eventuellt kvarvarande mikroorganismer stängs in (6). För detta ändamål används ett kärnmaterial, vanligtvis guttaperka, i kombination med ett tunt lager sealer. Flera typer av rotkanalssealers finns på marknaden, baserade på olika material såsom zinkoxid-eugenol, epoxyresin och trikalci-silikat (35). Det finns olika tekniker för rotfyllning, bland annat

single-cone, lateralkondensering och tekniker där värme används för att mjuka upp guttaperkan, för att bättre anpassas till kanalväggarna. Varje teknik har sina fördelar och nackdelar (36). Material och tekniker för rotfyllning har huvudsakligen studerats i laboratoriemiljö, medan antalet kliniska studier inom området är begränsat. Därför är det inte möjligt att rekommendera något specifikt material eller teknik framför en annan (37).

Av yttersta vikt är däremot rotfyllningens tekniska kvalitet. En rotfyllning av god kvalitet, det vill säga, som är tät och slutar inom 2 mm från röntgenologiskt apex, ökar chansen för ett lyckat resultat av den endodontiska behandlingen (2-4). Rotfyllningar som slutar >2 mm från röntgenologiskt apex eller med överskott och/eller med otätheter har en förhöjd risk för ett misslyckat behandlingsresultat (1-3). Korta och otäta rotfyllningar innebär att eventuella kvarvarande mikroorganismer i de outfyllda områdena tillåts överleva och återväxa och om koronalt läckage uppstår är reinfektion oundvikligt. Rotfyllningar med överskott som sträcker sig förbi apex föregås vanligtvis av överinstrumentering, vilket medför en risk för att infekterat debris pressas ut, svårigheter att rotfylla tätt i den apikala kanaldelen och att behandlingen riskerar att misslyckas (1-3).

För ett lyckat resultat av den endodontiska behandlingen är en rotfyllning av god kvalitet en viktig faktor, medan material och tekniker verkar vara av mindre betydelse. Likväl, bör materialen som används vara biokompatibla, radiopaka och olösliga i vävnadsvätskor samtidigt som de ska vara möjliga att avlägsna vid revisionsbehandling. Att kunna försegla tätt, men varken gynna bakterietillväxt eller krympa är andra viktiga egenskaper (6).

### Restaurering av den rotfyllda tanden

Slutligen är en permanent restaurering av god kvalitet av yttersta vikt för ett lyckat resultat av den endodontiska behandlingen (3, 4). Syftet är att skapa en tät försegling mot mikrobiellt läckage och att återställa den rotfyllda tandens förmåga att motstå krafter som uppstår vid exempelvis bitning eller tuggning och på så sätt skydda tanden från

**Tabell 1. Faktorer att beakta inför restaurering av en rotfylld tand**

Kliniska	Patientrelaterade
<ul style="list-style-type: none"> <li>• Kvarvarande tandsubstans               <ul style="list-style-type: none"> <li>– mängd</li> <li>– kvalitet (förekomst av sprickor)</li> </ul> </li> <li>• Ocklusala krafter</li> <li>• Tandens position</li> <li>• Antalet proximala kontakter</li> <li>• Tandens endodontiska och parodontala status</li> <li>• Tandens värde i bettet</li> <li>• Kliniskt status i omgivande bettet (parodontalt, restaureringar, karies)</li> <li>• Estetik</li> </ul>	<ul style="list-style-type: none"> <li>• Attityd</li> <li>• Förväntningar (t.ex. estetik, restaureringens livslängd)</li> <li>• Ekonomiskt status</li> <li>• Preferenser</li> <li>• Allmänhälsa</li> <li>• Tandhälsa (t.ex. kariesrisk)</li> <li>• Sociala vanor</li> <li>• Motivation</li> <li>• Compliance</li> <li>• Annat (t.ex. tandvårdsrädsla)</li> </ul>

frakturer. Huruvida detta uppnås bäst, med direkt eller indirekt restaurering samt val av material, måste bedömas i varje enskilt fall utifrån ett antal faktorer (38, 39) (tabell 1), samtidigt som man eftersträvar att bevara så mycket tandsubstans som möjligt (38).

En tät försegling mot mikrobiellt läckage kan uppnås med både direkta och indirekta restaureringar; ingen skillnad i lyckandefrekvens (normala periapikala förhållanden) har rapporterats för rotfyllda tänder som restaurerats med direkt jämfört med indirekt restaurering (3, 40-41). Däremot har det visats att rotfyllda tänder med direkt restaurering oftare restaureras på nytt (42) vilket tyder på en högre misslyckandefrekvens för direkta jämfört med indirekta restaureringar och ett potentiellt försämrat skydd mot mikrobiellt läckage.

En bättre tandöverlevnad har rapporterats för rotfyllda tänder som restaureras med indirekt jämfört med direkt restaurering (43-46), men en generell rekommendation för restaurering av rotfyllda

tänder är inte möjlig eftersom den kliniska evidensen är otillräcklig (47). Däremot kan en indirekt restaurering övervägas för rotfyllda premolarer och molarer som saknar minst en proximal vägg eller i fall med en synlig spricka (38). Likväl måste varje fall bedömas individuellt med hänsyn till såväl kliniska som patientrelaterade faktorer.

Vanligtvis bör tanden restaureras permanent så snart som möjligt efter rotbehandlingen. Tänder som restaureras inom kort efter rotbehandlingen har en bättre tandöverlevnad jämfört med tänder som restaureras med en fördröjning på >60 dagar (48, 49). Rotfyllda tänder utan permanent restaurering löper högre risk för såväl mikrobiellt läckage av den temporära fyllningen (50) samt för frakturer (40). Att invänta läkning av AP innan man gör en indirekt restaurering på en rotfylld tand rekommenderas enbart i fall där prognosen är osäker.

Således är en tät permanent restaurering, för att förhindra fraktur och reinfektion, och som utförs utan fördröjning, en betydelsefull faktor för ett lyckat behandlingsresultat.

## REFERENSER

- Sjögren U, Hägglund B, Sundqvist G, Wing K. Factors affecting the long-term results of endodontic treatment. *J Endod.* 1990;16:498-504.
- Ricucci D, Russo J, Rutberg M, Bureson JA, Spångberg LS. A prospective cohort study of endodontic treatments of 1,369 root canals: results after 5 years. *Oral Surg Oral Med Oral Pathol Oral Radiol Endod.* 2011;112:825-42.
- Ng YL, Mann V, Gulabivala K. A prospective study of the factors affecting outcomes of nonsurgical root canal treatment: part 1: periapical health. *Int Endod J.* 2011;44:583-609.
- Ng YL, Mann V, Rahbaran S, Lewsey J, Gulabivala K. Outcome of primary root canal treatment: systematic review of the literature -- Part 2. Influence of clinical factors. *Int Endod J.* 2008;41:6-31.
- Ørstavik D. Time-course and risk analyses of the development and healing of chronic apical periodontitis in man. *Int Endod J.* 1996;29:150-5.
- European Society of Endodontology. Quality guidelines for endodontic treatment: consensus report of the European Society of Endodontology. *Int Endod J.* 2006;39:921-30.
- Gomes BP, Vianna ME, Matsumoto CU, Rossi Vde P, Zaia AA, Ferraz CC, et al. Disinfection of gutta-percha cones with chlorhexidine and sodium hypochlorite. *Oral Surg Oral Med Oral Pathol Oral Radiol Endod.* 2005;100:512-7.
- Subha N, Prabhakar V, Koshy M, Abinaya K, Prabu M, Thangavelu L. Efficacy of peracetic acid in rapid disinfection of Resilon and gutta-percha cones compared with sodium hypochlorite, chlorhexidine, and povidone-iodine. *J Endod.* 2013;39:1261-4.
- Sunde PT, Olsen I, Debelian GJ, Tronstad L. Microbiota of periapical lesions refractory to endodontic therapy. *J Endod.* 2002;28:304-10.
- Niazi SA, Clarke D, Do T, Gilbert SC, Mannocci F, Beighton D. Propionibacterium acnes and Staphylococcus epidermidis isolated from refractory endodontic lesions are opportunistic pathogens. *J Clin Microbiol.* 2010;48:3859-69.
- Niazi SA, Vincer L, Mannocci F. Glove Contamination during Endodontic Treatment Is One of the Sources of Nosocomial Endodontic Propionibacterium acnes Infections. *J Endod.* 2016;42:1202-11.
- Zahran S, Mannocci F, Koller G. Assessing the Iatrogenic Contribution to Contamination During Root Canal Treatment. *J Endod.* 2022;48:479-86.
- Gutmann J, Fan B. Tooth morphology, isolation and access. In: Hargreaves KM, Berman LH, Rotstein I, editors. *Cohen's Pathways of the Pulp.* 11th ed. St Louis, MO: Elsevier;2016:142-4.
- Shabbir J, Zehra T, Najmi N, Hasan A, Naz M, Piasecki L et al. Access Cavity Preparations: Classification and Literature Review of Traditional and Minimally Invasive Endodontic Access Cavity Designs. *J Endod.* 2021;47:1229-44.
- Monsanto G, Smallwood ER, Gulabivala K. Effects of access cavity location and design on degree and distribution of instrumented root canal surface in maxillary anterior teeth. *Int Endod J.* 2001;34:176-83.
- Weine FS, Kelly RF, Lio PJ. The effect of preparation procedures on original shape and on apical foramen shape. *J Endod.* 1975;1:255-62.
- Crump MC, Natkin E. Relationship of broken root canal instruments to endodontic case prognosis: a clinical investigation. *J Am Dent Assoc.* 1970;80:1341-7.
- Krasner P, Rankow HJ. Anatomy of the pulp chamber floor. *J Endod.* 2004;30:5-16.
- Martins JNR, Marques D, Silva EJNL, Caramês J, Versiani MA. Prevalence Studies on Root Canal Anatomy Using Cone-beam Computed Tomographic Imaging: A Systematic Review. *J Endod.* 2019;45:372-86.
- Glosson CR, Hailer RH, Dove SB, Rio CE. A Comparison of Root Canal Preparations Using Ni-Ti Hand, Ni-Ti Engine-Driven, and K-Flex Instruments. *J Endod.* 1995;21:146-51.
- León-López M, Cabanillas-Balsera D, Areal-Quecuy V, Martín-González J, Jiménez-Sánchez MC, Saúco-Márquez JJ, et al. Influence of coronal preflaring on the accuracy of electronic working length determination: Systematic review and meta-analysis. *J Clin Med.* 2021;10:2760.
- Markvart M, Darvann TA, Larsen P, Dalstra M, Kreiborg S, Bjørndal L. Micro-CT analyses of apical enlargement and molar root canal complexity. *Int Endod J.* 2012;45:273-81.
- Haapasalo M, Shen Y, Wang Z, Gao Y. Irrigation in endodontics. *Br Dent J.* 2014;216:299-303.
- Zehnder M. Root canal irrigants. *J Endod.* 2006;32:389-98.
- Byström A, Sundqvist G. The antibacterial action of sodium hypochlorite and EDTA in 60 cases of endodontic therapy. *Int Endod J.* 1985;18:35-40.
- Fukuzaki S. Mechanisms of actions of sodium hypochlorite in cleaning and disinfection processes. *Biocontrol Sci* 2006;11:147-57.
- Verma N, Sangwan P, Tewari S, Duhan J. Effect of Different Concentrations of Sodium Hypochlorite on Outcome of Primary Root Canal Treatment: A Randomized Controlled Trial. *J Endod.* 2019;45:357-63.
- Brito PR, Souza LC, Machado de Oliveira JC, Alves FR, De-Deus G, Lopes HP et al. Comparison of the effectiveness of three irrigation techniques in reducing intracanal Enterococcus faecalis populations: an in vitro study. *J Endod.* 2009;35:1422-7.
- Boutsoukis C, Lambrianidis T, Kastirnakis E, Bekiaroglou P. Measurement of pressure and flow rates during irrigation of a root canal ex vivo with three endodontic needles. *Int Endod J.* 2007;40:504-13.
- Gazzaneo J, Vieira GCS, Pérez AR, Alves FR, Gonçalves LS, Mdala I et al. Root canal disinfection by single- and multiple-instrument systems: effects of sodium hypochlorite volume, concentration, and retention time. *J Endod.* 2019;45:736-41.
- Mohammadi Z, Shalavi S, Giardino L, Palazzi F, Asgari S. Impact of Ultrasonic Activation on the Effectiveness of Sodium Hypochlorite: A Review. *Iran Endod J.* 2015;10:216-20.
- Mohammadi Z, Dummer PMH. Properties and applications of calcium hydroxide in endodontics and dental traumatology. *Int Endod J.* 2011;44:697-730.
- Su Y, Wang C, Ye L. Healing rate and post-obturation pain of single- versus multiple-visit endodontic treatment for infected root canals: a systematic review. *J Endod.* 2011;37:125-32.

34. Zandi H, Petronijevic N, Mdala I, Kristoffersen AK, Enersen M, Rôças IN et al. Outcome of Endodontic Retreatment Using 2 Root Canal Irrigants and Influence of Infection on Healing as Determined by a Molecular Method: A Randomized Clinical Trial. *J Endod.* 2019;45:1089-98.
35. Zhou HM, Shen Y, Zheng W, Li L, Zheng YF, Haapasalo M. Physical properties of 5 root canal sealers. *J Endod.* 2013;39:1281-6.
36. Trope M, Bunes A, Debelian G. Root filling materials and techniques: bioceramics a new hope? *Endod Topics* 2015;32:86-96.
37. SBU. Rotfyllning. Stockholm: Statens beredning för medicinsk och social utvärdering (SBU); 2010. SBU Utvärderar. [accessed Feb 28 2022]. Available from: <https://www.sbu.se/sv/publikationer/SBU-utvarderar/rotfyllning/>
38. Mannoci F, Bhuva B, Roig M, Zarow M, Bitter K. European Society of Endodontology position statement: The restoration of root filled teeth. *Int Endod J.* 2021;54:1974-81.
39. Dawson VS, Fransson H, Wolf E. Coronal restoration of the root-filled tooth – a qualitative analysis of the dentists' decision-making process. *Int Endod J.* 2021;54:490-500.
40. Chugal NM, Clive JM, Spångberg LS. Endodontic treatment outcome: effect of the permanent restoration. *Oral Surg Oral Med Oral Pathol Oral Radiol Endod.* 2007;104:576-82.
41. Prati C, Pirani C, Zamparini F, Gatto MR, Gandolfi MG. A 20-year historical prospective cohort study of root canal treatments. A Multilevel analysis. *Int Endod J.* 2018;51:955-68.
42. Dawson VS, Isberg P-E, Kvist T, EndoReCo, Fransson H. Further treatments of root-filled teeth in the Swedish adult population: a comparison of teeth restored with direct and indirect coronal restorations. *J Endod.* 2017;43:1428-32.
43. Ng YL, Mann V, Gulabivala K. Tooth survival following non-surgical root canal treatment: a systematic review of the literature. *Int Endod J.* 2010;43:171-89.
44. Chen SC, Chueh LH, Hsiao CK, Wu HP, Chiang CP. First untoward events and reasons for tooth extraction after nonsurgical endodontic treatment in Taiwan. *J Endod.* 2008;34:671-4.
45. Landys Boren D, Jonasson P, Kvist T. Long-term survival of endodontically treated teeth at a public dental specialist clinic. *J Endod.* 2015;41:176-81.
46. Fransson H, Björndal L, Frisk F, Dawson VS, Landt K, Isberg PE, EndoReCo, Kvist T. Factors associated with extraction following root canal filling in adults. *J Dent Res.* 2021;100:608-14.
47. Sequeira-Byron P, Fedorowicz Z, Carter B, Nasser M, Alrowaili EF. Single crowns versus conventional fillings for the restoration of root-filled teeth. *Cochrane Database Syst Rev.* 2015 Sep 25;(9):CD009109. doi(9):CD009109.
48. Pratt I, Aminoshariae A, Montagnese TA, Williams KA, Khalighinejad N, Mickel A. Eight-Year Retrospective Study of the Critical Time Lapse between Root Canal Completion and Crown Placement: Its Influence on the Survival of Endodontically Treated Teeth. *J Endod.* 2016;42:1598-1603.
49. Yee K, Bhagavatula P, Stover S, Eichmiller F, Hashimoto L, MacDonald S, et al. Survival Rates of Teeth with Primary Endodontic Treatment after Core/Post and Crown Placement. *J Endod.* 2018;44:220-5.
50. Balto H. An assessment of microbial coronal leakage of temporary filling materials in endodontically treated teeth. *J Endod.* 2002;28:762-4.

## ENGLISH SUMMARY

Dawson V, Arnarsdóttir EK, Malmberg L, Zandi H, Markvart M.

### Optimize your treatment outcome

Nor Tannlegeforen Tid. 2023; 133: 108-13.

A successful outcome of the endodontic treatment is strongly associated with well performed treatment procedures. An adequate access cavity preparation which is correctly positioned, of adequate size and with straight-line access to the canals, is a prerequisite for the subsequent endodontic treatment procedures to be properly performed. Under aseptic conditions, after gaining access to the root canals, the working length is determined by electronic apex locator combined with radiographs, preferably after coronal flaring. The root canals are then cleaned and shaped, in the vast majority of cases rotary or reciprocating Ni-Ti instruments can be used. This is performed in con-

junction with the use of an irrigation solution, usually sodium hypochlorite with a low concentration. Once the chemomechanical instrumentation has been thoroughly performed, the next essential step is filling of the root canals. A root filling of good quality, that is, ending within 2 mm from the radiographic apex and without any voids, is of significant importance for the outcome while the materials and techniques appear less important. Finally, the tooth should be permanently restored as soon as possible after root filling, to prevent fracture and reinfection. Provided that the treatment procedures have been adequately performed, high success rates can be expected.


SENTU

Vi leverer IT, telefoni og  
internettløsninger tilpasset din klinikk

www.sentu.no | Tlf: 400 00 333